

بررسی آسیب شناسی بافتی در مسمومیت تجربی با دیازینون در بچه ماهیان قزل آلائی رنگین کمان (*Oncorhynchus mykiss*)

مسعود سعیدی فر^{(۱)*}؛ حبیب وهاب زاده رودسری^(۱)؛ عباسعلی زمینی^(۲)؛ الهام میررسولی^(۳)؛ رضوان اله کاظمی^(۴)
masoudsaedifar@yahoo.com

۱- کارشناس ارشد دانشگاه آزاد اسلامی واحد لاهیجان، دانشکده شیلات و منابع طبیعی، گروه شیلات

۲- استادیار گروه شیلات دانشگاه آزاد اسلامی واحد لاهیجان. مرکز علوم شیلاتی و فنون دریایی دکتر کیوان (بندر چمخاله).

۳- کارشناس ارشد دانشگاه آزاد اسلامی واحد لاهیجان. عضو باشگاه پژوهشگران جوان

۴- بخش فیزیولوژی انیستیتو تحقیقات بین المللی ماهیان خاویاری دکتر دادمان. رشت.

تاریخ پذیرش: آذر ۱۳۹۰

تاریخ دریافت: مهر ۱۳۹۰

چکیده

این مطالعه به منظور بررسی سمیت آفت کش دیازینون به عنوان یک آلاینده اکوسیستم های آبی بر روی تغییرات آسیب شناسی بافت کبد و آبشش بچه ماهیان قزل آلائی رنگین کمان در سال ۱۳۸۸ در مرکز علوم شیلاتی و فنون دریایی دکتر کیوان (دانشگاه آزاد اسلامی، بندر چمخاله) انجام گردید. در این آزمایش تعداد ۱۲۰ قطعه بچه ماهی قزل آلا با میانگین وزنی ۳ تا ۵ گرم وجود داشت بر اساس روش O.E.C.D به مدت ۲۰ روز در معرض غلظت های ۲۵ و ۵۰ و ۷۵ درصد از LC₅₀ دیازینون (که برابر ۱/۶۵ میلی گرم بر لیتر است) به صورت ساکن قرار گرفتند. نمونه بافت های کبد و آبشش در هر تیمار، در محلول بوئن تثبیت و مقاطع نمونه بافت ها با ضخامت ۷ میکرون برش یافته و با استفاده از روش هماتوکسیلین - آئوزین رنگ آمیزی و توسط میکروسکوپ نوری مورد مطالعه قرار گرفتند. تاثیرات آسیب شناسی بافتی دیازینون بر روی بافت کبد پرخونی، رکود صفراوی، نکروزی شدن سلول، دژنراسانس چربی و آتروفی سلولی را در تیمارها نشان داد. همچنین پرخونی، هیپرپلازی آبششی و بهم چسبندگی لاملاهای ثانویه و چماقی شدن لاملا از مهم ترین تغییرات مشاهده شده در ماهیان تحت تیمار سم دیازینون بود. این تغییرات آسیب شناسی بافتی با افزایش غلظت سم بطور معنی داری افزایش یافت.

کلمات کلیدی: دیازینون، آسیب شناسی بافتی، مسمومیت، قزل آلائی رنگین کمان.

۱. مقدمه

دیازینون [O,O-diethylO (2-isopropyl 1-6 methylpyrimidin-4yl) phosphorothioate] یکی از رایج ترین سموم ارگانوفسفره شناخته شده است که در کشاورزی به کار رفته و از طریق زهکشی مزارع کشاورزی وارد اکوسیستم های آبی میشود (۱۵،۳۸،۲۳). بنابراین بدنال ورود این سموم به محیط های آبی این احتمال وجود دارد که ماهیان مقادیری از این سموم را از طریق زنجیره غذایی یا از طریق آب از محیط جذب نمایند (۱۸،۱۱). اثرات سمی این ترکیب از طریق مهار آنزیم استیل کولین استراز اعمال میشود که برای عملکرد صحیح سیستم عصبی لازم است. همچنین میتوان از اثرات آن به تاثیر بر روی هورمون ها و آنزیم ها، کاهش میزان لیزوزیم بافت های کلیه و طحال و تاثیر منفی بر روی بافت های بیضه و تخمدان (از بین رفتن لوله اسپرم زا و پیدایش واکوئل در بیضه) و کبد و آبشش نام برد. سموم کشاورزی ارگانوفسفره به علت تخریب محیط های آبی و تاثیر و خاصیت تجمع پذیری بر بافت های بدن موجودات زنده مانند مهره داران، پستانداران، پرندگان و ماهی ها دارای اهمیت زیادی هستند (۲۰،۲۲،۹).

محققین بسیاری در سال های اخیر مقادیر قابل توجهی از این سموم را در محیط های آبی در مناطق مختلف جهان از جمله ایران گزارش کردند (۵،۷،۸،۱۴،۲۴،۳۷،۴۰،۴۱،۴۰). لازم به ذکر است که مطالعات آسیب شناسی بافتی در بسیاری از زمینه های تحقیقاتی آبی پروری و پرورش ماهی و در عرصه سم شناسی و پایش زیستی به عنوان شاخص مناسب برای نشان دادن تغییرات پاتولوژیکی و فیزیولوژیکی و بیماری ها به شمار می رود (۳۹،۴۳).

در نتیجه با توجه به افزایش روزافزون پرورش ماهیان قزل آلا و ارزش اقتصادی و حساسیت بالای این ماهی به سموم به خصوص در مراحل ابتدایی زندگی، این مطالعه با هدف بررسی بافت کبد و آبشش ماهیان سالم و مقایسه آن با ماهیانی که در معرض غلظت های مختلف سم قرار گرفته انجام گردید.

۲. مواد و روش کار

به منظور اجرای این تحقیق، تعداد ۱۲۰ عدد بچه ماهی قزل آلا با میانگین وزنی ۱ تا ۲ گرم از استخری در تنکابن در بهمن ماه سال ۱۳۸۸ تهیه و پس از انتقال به مرکز علوم شیلاتی و فنون دریایی دکتر کیوان (دانشگاه آزاد اسلامی واحد لاهیجان واقع در بندر چمخاله) در ۴ مخزن فایبرگلاس که از قبل شستشو و ضد عفونی شده به منظور سازگاری ماهیان جهت انجام آزمایشات به مدت ۱۴ روز نگهداری و تغذیه شدند. برای انجام آزمایش که بر اساس معیارهای Organization Economic Cooperation Development در سال ۱۹۸۹ صورت پذیرفت از تعداد ۱۲ عدد آکواریوم شیشه ای استفاده شد که هر یک با ۲۰ لیتر از آب ورودی به سالن مرکز تحقیقات چمخاله آبگیری شدند.

این آزمایش در یک طرح کاملاً تصادفی در ۳ تیمار و ۱ گروه شاهد با ۳ تکرار با ۱۰ عدد ماهی و صورت ساکن (Static) انجام گردید که در آن غلظت سم دیازینون در هر تیمار در طول انجام آزمایش تغییر نکرده و کاملاً ثابت بود. هدف از نگهداری ماهیان به مدت ۱۴ روز قبل از شروع آزمایش در مخزن، سازگار نمودن آنها با کیفیت آبی بود که برای آزمایش مورد استفاده قرار می گرفت که در این آزمایش در طول دوره سازگاری تلفاتی مشاهده نگردید. ۲۴ ساعت قبل از شروع آزمایش غذایی به ماهیان قطع شده و قبل از شروع آزمایش به مدت ۲۴ ساعت آب

جدول ۱: میانگین فاکتورهای فیزیکی و شیمیایی آب محیط آزمایش

دما	اکسیژن محلول	سختی کل	pH	هدایت الکتریکی
(درجه سانتی گراد)	(میلی گرم در لیتر)	(میلی گرم در لیتر)		(میلی موس در لیتر)
۹-۱۲	۷-۹	۲۱۰	۷/۵	۲/۱۵

شده توسط گنجی، آروند، هام و هیتون صورت گرفت (۱۹،۲۰). سپس برش های بافتی تهیه و به روش رنگ آمیزی هماتوکسیلین آئوزین رنگ آمیزی و با میکروسکوپ نوری با بزرگنمایی های مختلف مشاهده گردید.

۳. نتایج

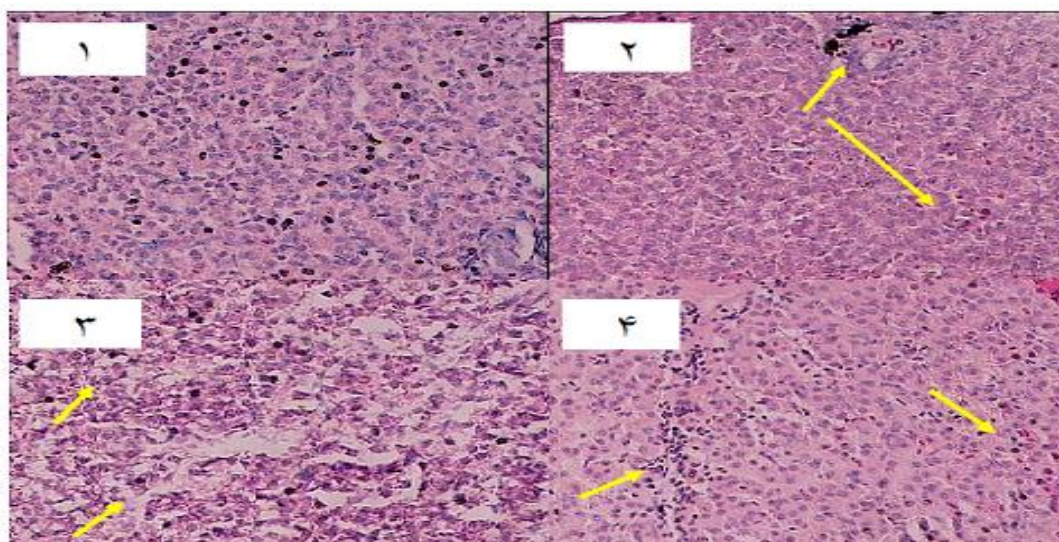
در طی دوره آزمایش در هیچ یک از تیمارهای آزمایشی و گروه کنترل مرگ و میر مشاهده نشد. بررسی های بافت شناسی ماهیانی که در معرض سم دیازینون قرار داشتند، نشان دهنده بروز ناهنجاری های ساختاری در بافت های کبد و آبشش بود. بطوریکه این تغییرات در مقایسه با بافت های گروه تیمار شاهد اختلاف بسیاری داشته و شدت این تغییرات با افزایش غلظت سم افزایش یافت.

پرخونی، رکود صفراوی، نکروز سلولی، دژنراس چربی و آتروفی از مهم ترین تغییرات ساختاری مشاهده شده در بافت کبد ماهیان تحت تیمار سم دیازینون بود (شکل ۱). همچنین در بافت آبشش پرخونی، هیپرپلازی آبششی و بهم چسبندگی لاملاهای ثانویه و چماقی شدن لاملا مشاهده گردید (شکل ۲).

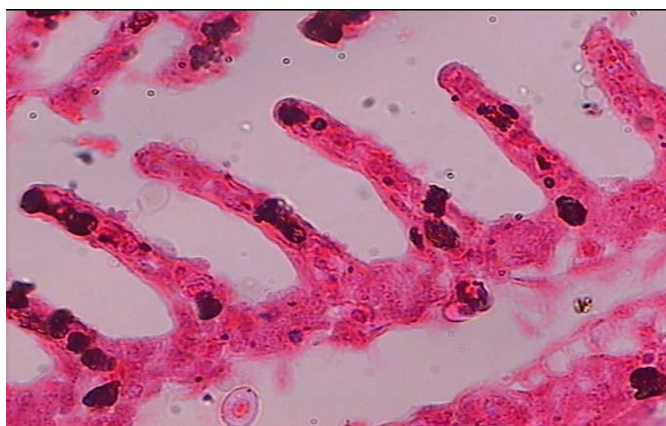
آکواریومها با پمپ هوا هوادهی شدند. پس از این مرحله ماهیان را بدون وارد آوردن استرس به آکواریوم منتقل کرده به طوریکه در هر آکواریوم ۱۰ عدد ماهی قرار گرفت.

پس از سازگار شدن ماهیان در آکواریوم اقدام به اضافه کردن سم نموده که برای این منظور یک محلول استاندارد با غلظت ۱ میلی گرم در لیتر تهیه شد (برای تهیه این محلول ۱/۶۷ میلی لیتر از سم را در ۱۰۰۰ میلی لیتر آب مقطر حل کردیم). سپس با توجه به غلظت کشنده سم دیازینون که باعث مرگ نیمی از جمعیت بچه ماهیان و قزل آلا می شود برابر ۱/۶۵ میلی گرم بر لیتر می باشد (۳). غلظت سم در این آزمایش ۲۵ و ۵۰ و ۷۵ درصد از غلظت کشنده دیازینون برای قزل آلا که ۱/۶۵ می باشد به ترتیب ۰/۴۱، ۰/۸۲ و ۱/۲۳ میلی گرم در لیتر در نظر گرفته شد که از محلول پایه به آکواریومها اضافه شد. ماهیان بعد از ۲۰ روز که در معرض سم دیازینون قرار گرفتند، از هر تیمار به طور تصادفی ۱۰ ماهی صید و سپس به آزمایشگاه انتقال یافت.

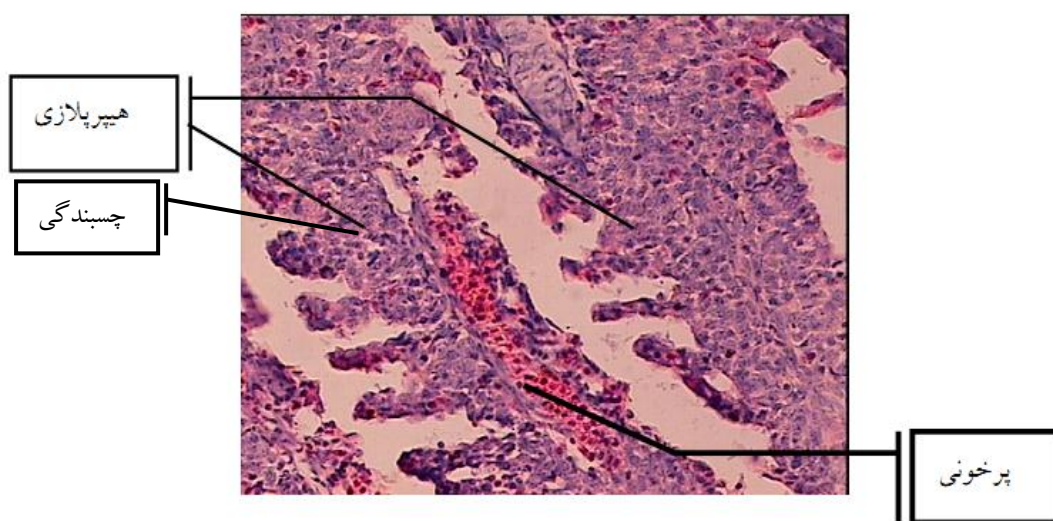
بافت شناسی برای تهیه اسلایدهای بافتی ابتدا نمونه بافت های کبد و آبشش را در محلول بوئن تثبیت و سپس به آزمایشگاه بافت شناسی انتقال داده شد. تهیه بافت ها براساس روش ارائه



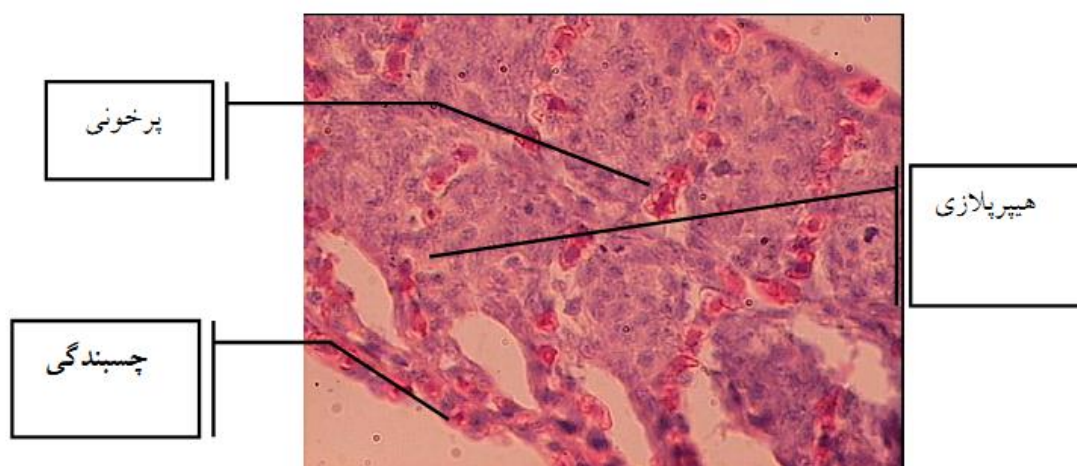
شکل ۱: کبد ماهیان سالم (۱) و پرخونی (پایین) و رکود صفراوی (بالا) در ماهیان قرار گرفته در غلظت ۲۵٪ دیازینون با بزرگنمایی ۲۰X (۲) و نکروز سلولی (پایین) و دژنراس چربی (بالا) در ماهیان قرار گرفته در غلظت ۵۰٪ دیازینون با بزرگنمایی ۲۰X (۳) و آتروفی (چپ) و پرخونی (راست) در ماهیان قرار گرفته در غلظت ۷۵٪ دیازینون با بزرگنمایی ۲۰X (۴)



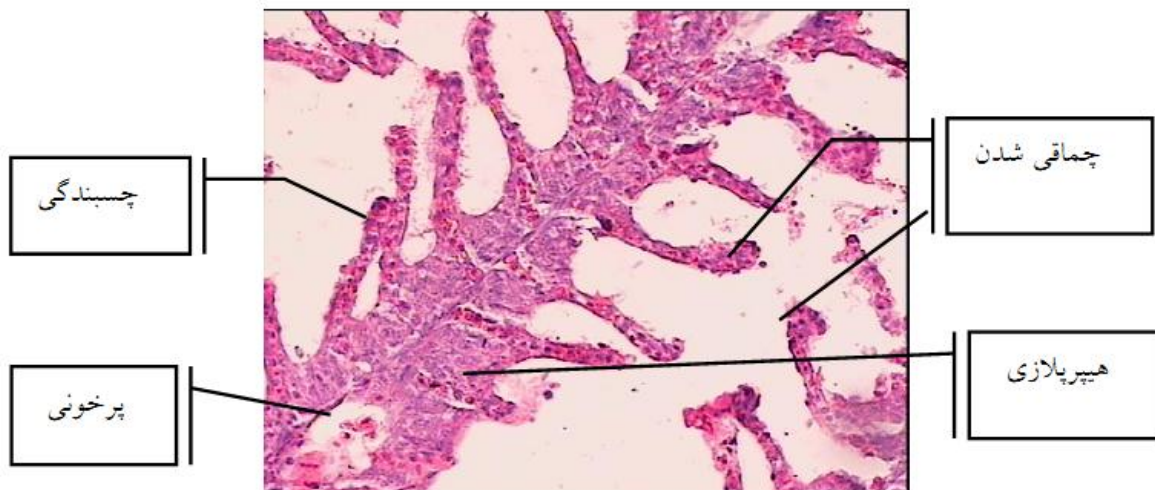
شکل ۲: آبخش شاهد



شکل ۳: هیپرپلازی ، چسبندگی و پرخونی در ماهیان قرار گرفته در غلظت ۲۵٪ دیازینون با بزرگنمایی X۴۰



شکل ۴: هیپرپلازی ، چسبندگی ، پرخونی و چماقی شدن در ماهیان قرار گرفته در غلظت ۵۰٪ دیازینون با بزرگنمایی X۴۰



شکل ۵: هیپرپلازی و پرخونی در ماهیان قرار گرفته در غلظت ۷۵٪ دیازینون با بزرگنمایی X۴۰.

۴. بحث

داده است که سموم ارگانوفسفره با تولید رادیکال های آزاد باعث تغییر در سیستم آنتی اکسیدانی سلول و پراکسیداسیون لیپیدی غشاء و آسیب بافت کبد می شوند (۳۶، ۲۱، ۴).

کبد عضو اصلی سم زدایی است (۱۳). که وجود بیش از اندازه سموم ارگانوفسفره بخصوص دیازینون و تجمع آن در کبد باعث تغییرات مورفولوژیکی در ماهی در معرض سم میشود (۲۶). تغییرات مورفولوژیکی کبد در این تحقیق شامل پرخونی، رکود صفراوی، نکروز سلولی، دژنراسانس چربی و اتروفی بود. بطوریکه در غلظت ۷۵ درصد از سم دیازینون میزان شدت آسیب های وارده به بافت کبد بیشتر از هم است.

همچنین یکی از مهم ترین اندام هایی که در ماهیان در تماس مستقیم با آلاینده ها قرار دارد آبشش ها هستند و تغییرات ساختاری در آبشش ماهیان قرار گرفته در سم دیازینون گویای این امر می باشد. براساس نتایج بدست آمده از مطالعات آسیب شناسی بافت آبشش میتوان چنین نتیجه گرفت که تجمع سم دیازینون در بافت آبشش در این مطالعه باعث پرخونی، هیپرپلازی آبششی و بهم چسبندگی لاملاهای ثانویه و چماقی شدن لاملا گردید که با نتایج گزارش شده توسط محققین دیگر مطابقت داشته است (۳۱، ۱۲، ۲۶، ۱۶، ۲۹، ۳۴).

ترکیبات ارگانوفسفره از طریق آبشش، پوست و دستگاه گوارش به راحتی وارد بدن آبزیان شده و قادر به تجمع در بافت های کبد، آبشش، ماهیچه و گناد می باشند (۴۴، ۳، ۳۲). اگرچه بخش عمده ایی از سم وارد شده به بدن پس از سم زدایی در کبد دفع میگردد ولی بخشی از آن زمانی که میزان سم بیش از حد مجاز باشد در بدن باقی مانده و در بافت های مختلف بدن تجمع می یابد (۲۸).

با افزایش غلظت آلاینده ها و سموم ارگانوفسفره در بافت ها، آسیب های بافت شناسی مشهودتر بوده و مشاهده شد که با افزایش مدت زمان تاثیرپذیری ماهیان از سم دیازینون، تغییرات ساختاری و آسیب شناسی سلولی وارد بر بافت ها تشدید یافت (۳۵، ۶). نتایج بدست آمده نشان داد که سم دیازینون بر روی مراکز خون ساز و مراکز ملانوماکروفاژی که معمولاً در اندام های مختلف ماهیان مخصوصاً کبد وجود دارند تاثیر نامطلوبی می گذارد (۳۱). در شرایط طبیعی بین تولید و حذف رادیکال های آزاد تعادل وجود دارد و عدم این تعادل موجب استرس اکسیداتیو شده که با تداوم این استرس آسیب جدی سلولی ایجاد می شود (۲۵). آنزیم های آنتی اکسیدان عهده دار عمل سم زدایی رادیکال های آزاد می باشند که مطالعات نشان

زیست محیطی آن و نابودی ماهیان ساکن در اکوسیستم های آبی نزدیک به مزارع کشاورزی توجه گردد. زیرا در طول مدت زمان کوتاهی شاهد نابودی ماهیان بومی و اختلالات فیزیولوژیکی هستیم.

سپاسگزاری

بدینوسیله از مدیریت و پرسنل مرکز علوم شیلاتی و فنون دریایی دکتر کیوان (بندر چمخاله) و جناب آقای دکتر رسول قربانی به واسطه همکاری علمی و اجرایی که در این تحقیق داشتند سپاس فراوان دارم.

منابع

۱- بنایی م، میرواقفی، ع، مجازی امیری، ب، رفیعی، غ، نعمت دوست، ب، ۱۳۹۰، بررسی خون شناسی و آسیب شناسی بافتی در مسمومیت تجربی با دیازینون در ماهی کپور معمولی (*Cyprinus carpio*)، نشریه شیلات، مجله منابع طبیعی ایران، دوره ۶۴، شماره ۱، ص ۱-۱۳.

۲- شریف پور، ع. پورغلام. ر. سلطانی، م. حاج معی الدیت، د، ح. اکبری، س. نوری، ع. ۱۳۸۵. مطالعه اندام های ماهی کپور علفخوار بعد از مجاورت با غلظت های تحت کشنده سم دیازینون با استفاده از میکروسکوپ نوری و الکترونی. مجله علوم شیلاتی ایران، شماره ۵، صفحات ۱۱۱-۱۳۶.

3-Abadin, H., Todd D. Wohlers, D., and Hard,. C.M.2009. Priority data needs for Diazinon. Syracuse Research Corporation. 75 pp

4-Abdollahi M and Mostafalou S,1998. Pournourmohammadi phosphoryl-inhibited human cholinesterase inhibition. Reactivation and aging kinetics. Arch Toxicol, Vol(73): 7-14

5-Arjmandi, R., Tavakol M., and Shayeghi, M. 2010. Determination of organophosphorus insecticide residues in the rice paddies. International Journal Environmental Science Technology. Vol(7): 175-182.

6-Aydin, R., and Kprücü ,K.2005. Acute toxicity of diazinon on the common carp

محققین با بررسی سم دیازینون بر روی کپور معمولی بیان کردند که هیپرپلازی لاملاها، بهم چسبندگی لاملاها و افزایش ترشحات موکوسی از جمله تغییراتی بودند که در ساختار بافت آبشش ماهیان تحت تیمار سم دیازینون دیده شد(۱).

همچنین با مطالعه سم دیازینون بر روی کپور علفخوار مشاهده گردید که این سم موجب صدمات شدید در بافت کبد(پرخونی عروق خونی، خونریزی، دژنراسیون واکوتلی و نکروز سلولی) و در آبشش ها(هیپرپلازی و چسبندگی تیغه های ثانویه به هم، جدا شدن و افتادن بافت پوششی از لایه پایه) می شود(۲) که مشابه با نتایج مطالعه فوق بوده است.

محققین با بررسی اثر سم دیازینون بر روی آبشش تیلاپیا نشان داند که این سم باعث هیپرپلازی آبششی و بهم چسبندگی لاملاهای ثانویه و آسیب دیواره مویرگ آبشش ها می گردد(۴۳) که با نتایج حاضر مطابقت دارد.

در مطالعات دیگر بیان شده که سم دیازینون بر روی بافت کبد و آبشش ماهیان تاثیر منفی داشته بطوریکه باعث هیپرپلازی آبششی، اتساع مویرگ تیغه های اولیه، آنورسم و پرخونی در آبشش ها و هایپرتروفی سلول های کبدی، نکروز سلولی و اختلالات گردش خون شد(۳۳،۱۰).

بنابراین این تاثیرات عمده مستقیم یا غیر مستقیم سموم ارگانوفسفره بر بافت های کبد و آبشش باعث بروز تغییرات وسیع آسیب شناسی بافتی و مرگ آبزیان می گردد. براساس نتایج بدست آمده از مطالعات آسیب شناسی بافتی در این مطالعه و گزارش محققین دیگر می توان بیان کرد که قرار گرفتن ماهی در معرض سموم ارگانوفسفره به خصوص دیازینون می تواند منجر به تغییرات فیزیولوژیکی شدید در ماهی و در نهایت منجر به مرگ ماهی شود. هم چنین به عنوان یک نتیجه کلی از یافته های حاضر از تحقیقات بافت شناسی ارتباط مستقیم بین قرار گرفتن در معرض آفت کش ها و اختلالات آسیب شناسی در چند بافت مشاهده می گردد. بنابراین توصیه میشود قبل از استفاده از این سموم ارگانوفسفره در کشاورزی به عواقب

- (*Cyprinus carpio*) embryos and larvae, Pesticide Biochemistry and Physiology. Vol 82 (3) : 220–225.
- 7-Bagheri, F., 2007. Study of pesticide residues (Diazinon, Azinphosmethyl) in the rivers of Golestan province (GorganRoud and Gharehsou), M.Sc. Thesis, Tehran University of Medical Science. Tehran, Iran.136pp
- 8-Bailey,H.C.,Deanovic,L.,Reyes,E.,Kimball, T.,Larson,K.,Connor,K.and Hintom ,D.E .,2000 . Diazinon toxicity on protein and nucleic acid metabolism in the liver of Zebra Wsh. Brachydaniorerio (*Cyprinidae*), Science Total Environment. Vol (76) :63–68.
- 9-Burkpile ,D.E., Moore M.T and Holland ,M,2000. The susceptibility Of five nontarget organisms to aqueous diazinon exposure, Bulletin of Environmental Contamination and Toxicology. Vol (64): 114–121.
- 10-Cengiz E. I., and Unlu, E. 2006. Sublethal effects of commercial deltamethrin on the structure of the gill, liver and gut tissues of mosquitofish, *Gambusia affinis*:A microscopic study. Environmental Toxicology and Pharmacology., Vol(21): 246–253.
- 11-Chale,F.M.,2002.Trace metal concentration in water,sediments and fish tissue from lake Tanganyka.Total Environmental.Vol,(299): 115-121.
- 12-Cooley, H.M., Fisk, A.T., Wiens, S.C., Tomy, G.T., Evans, R.E and Muir, D.C. 2001. Examination of the behavior and liver and thyroid histology of juvenile rainbow trout (*Oncorhynchus mykiss*) exposed to high dietary concentrations of C10-, C11-, C12- and C14 polychlorinated n-alkanes. Aquatic Toxicology. Vol (54): 81–99.
- 13-Corydoras paleatus contaminated with sublethal levels of organophosphorus in water and food. *Ecotoxicology and Environmental Safety*., Vol (54): 119-130.
- 14-De-Vlaming,V., Connor, V., Digiorgio, C., Balley, H.C., Deanovic,L.A and Hinton, D.E. 2000.Application of whole effluent toxicity test procedures to ambient water quality assessment. Environment Toxicology Chemistry. Vol(19):42-62.
- 15-Dutta, HM., Richmonds, CR and Zeno, T. 1993. Effects of diazinon on the gills of *bluegill sunfish* *Lepomis macrochirus*. Journal of Environmental Pathology, Toxicology, and Oncology . vol(12) :219-227.
- 16-Dutta, H. M., and D. Arends, 2003. Effects of endosulfan on brain acetylcholinesterase activity in juvenile *bluegill sunfish*. Environmental Research, Vol(91): 157–162.
- 17-Fanta, E., Rios, F. S., Romao, S., Vianna, A. C and Freiburger, S. 2003. Histopathology of the fish Diazinon and chlopyrifos in urban waterways in northern California, USA. Environment Toxicology Chemistry.vol(19):82-87
- 18-Farkas A., Salanki J and Specziar A. 2002. Relation between growth and the heavy metal concentration in organs of bream, *Abramis brama L.* populating Lake Balaton. Arch. of Environmental Contamination and Toxicology. 43(2):236-243.
- 19-Ganji, F. K. and M. Arvand, 2002. Histology practical. University of Medical Sciences and Health Services Mashhad. 15-19pp.
- 20-Hamm, J.T and Hinton, D.E., 2000. The role of development and duration of exposure to the embryotoxicity of diazinon, Aquatic Toxicology, Vol (48) : 403–418.
- 21-Khan SM, Sobti RC and Kataria L,2005.Pesticide-induced altration in mice hepato-oxidative status and protective effects of black tea extract. Clin Chim Acta Vol (35) 8: 131-138.
- 22-Köprücü, S.,K. Köprücü, M. Ş. Ural, Ü. İspir and M. Pala., 2006. Acute toxicity of organophosphorous pesticide diazinon and its effects on behavior and some hematological parameters of fingerling European catfish (*Silurus glanis L.*). Pesticide Biochemistry and Physiology, Vol(86): 99–105.
- 23-Kwong T, 2002. Organophosphate Pesticides: Therapeutic Drug Monitoring. *Clinical*

- Biochemistry and Toxicology*, Vol(1):139-144
- 24-Mansingh, A and Willson, A., 1995. Insecticide contamination of Jamaican environment. Baseline studies on the status of insecticidal pollution of Kingston Harbour. *Marine Pollution Bulletin*.Vol.(30): 640-643.
- 25-Michiels C, Raes M, Toussaint O and Remacle J,1994. Importance of Se-glutathion peroxidase, catalase, and Cu/Zn-SOD for cell cervical against oxidative stress. *Free Radic Biology Med*, Vol (17): 235-248.
- 26-Nouri, J., R., Arjmandi, and H., Bayat., 2000. Ecological investigation of application of pesticides in rice fields. *Iran Journal Public Health*, Vol (29), 137-146.
- 27-Organisation for Economic Co-operation and Development,1989.Guideline for testing on chemicals , paris.
- 28-Rabitto, I.S., Costa, J.R., Silva de Assis, H.C., Randi, M.A.F., Akaishi, F.M., Pelletier, E and Oliveira Ribeiro, C.A., 2005. Dietary Pb(II) and TBT (tributyltin) exposures to neotropical fish *Hoplias malabaricus*: Histopathological and biochemical findings. *Ecotoxicol. Environment Safety*. Vol (60): 147-156.
- 29-Rao, J. V.,Begum, G., Jakka, N. M., Srikanth, K and Rao, R. N., 2006. Sublethal effects of profenofos on locomotor behavior and gill architecture of the mosquito fish, *Gambusia affinis*. *Drug and Chemical Toxicology*., Vol (29):255-267.
- 30-Rodrigues, E. L and Fanta, E.,1998. Liver histopathology of the fish *Brachydanio rerio* after acute exposure to sublethal levels of the organophosphate dimethoat 500. *Rev. Bras. Zool.*, Vol (15): 441-450.
- 31-Santhakumar, M., Balaji, M and Ramudu, K.,2001. Gill lesions in the perch, *Anabas testudineus*, exposed to monocrotophos. *Journal of Environmental Biology*., Vol(22): 87-90.
- 32-Sapozhnikova, Y., Bawardi, O and Schlenk D., 2004. Pesticides and PCBs in sediments and fish from the Salton Sea, California, USA. *Chemosphere*. Vol (55): 797-809.
- 33-Sarkar, B., Chatterjee, A., Adhikari, S and Ayyappan, S.,2005. Carbofuran and cypermethrin induced histopathological alterations in the liver of *Labeo rohita* (Hamilton)and its recovery. *Journal of Application Ichthyology*, Vol(21): 131-135.
- 34-Sastry , K,V and Sharma , K., 1981. Diazinon effect of the activities of brain enzymes from “ *Opicephalus punctatus* “ (channa). *Bull Environ Contam Toxicol*, Vol(24) : 326-332.
- 35-Schwindt, A. R., N.Truelove, C. B., Schreck, J. W., Fournie, D. H. Landers and M. L. Kent., 2006. Quantitative evaluation of macrophage aggregates in brook trout *Salvelinus fontinalis* and rainbow trout (*Oncorhynchus mykiss*). *Dis Aquat Organ*, Vol(30) 101-113.
- 36-Sharma Y, Bashir S, Irshad M, Nag TC and Dogra TD,2005. Dimethoate-induced effects on antioxidant status of liver and brain of rats following subchronic exposure. *Toxicol*, Vol (215): 173-181.
- 37-Shayeghi, M., S. J., Shahtaheri, and M., Selseleh., 2001. Phosphorous insecticides residues in Mazandaran River Waters, Iran. *Iran Journal Public Health*, Vol (30):115-118.
- 38-Sohrabi, T. Hosseini, A. and Talebi. Kh., 2001. Tailwater Quality Changes in the Rice-Paddies of Guilan and Foumanat. *L. Agricultural Science and Technology of agriculture and natural resources*,Vol(5),No.1.
- 39-Soldatov, A. A., 2005. Peculiarities of Organization and Functioning of the Fish Red Blood System. *Journal of Evolutionary Biochemistry and Physiology*, Vol(41), No. 3: 272.281.
- 40-Tarahi Tabrizi, S., 2001. Study of pesticide residues (diazinon, malathion, metasytoux) in the Tabriz Nahand River. M.Sc. Thesis, Tehran University of Medical Science, Tehran, Iran.140pp.

41-Tavakol, M., 2007. Environmental impact assessment of diazinon in rice fields (a Case Study on Amol Township Rice Fields), M.Sc. Thesis, Science and Research Branch, Islamic Azad University, Tehran, Iran.

42-U.S. EPA, December., 2005.office of since and Thechnology Whashington, DC Aquatic life ambient water quality criteria Diazinon Final.(CAS Registry Number 333-41-5).

43-Vale, J. A., 1998. Toxicokinetic and toxic-

odynamic aspects of organophosphorus OP Insecticide poisoning. *Toxicology Letters*. 102-103pp.

44-Yildirim, M. Z., A. C. Benli, M. Selvi, A. Ozkul, F. Erkoc and O. Kocak, 2006. Acute toxicity,behavioral changes, and histhological effects of deltamethrin on tissues (gills, liver, brain, spleen, kidney, muscle, skin) of Nile tilapia (*Oreochromis niloticus L.*) fingerlings. *Environ Toxicol*. Vol(21): 614-620.

Histopathological effect of Diazinon Poisoning in rainbow trout fry (*Oncorhynchus mykiss*)

Saeydi Far M.^{(1)*}; Vahab Zadeh Rodsari H.⁽¹⁾; Zamini A.A.⁽²⁾; Mir Rasoli E.⁽³⁾; Kazemi R.A.⁽⁴⁾
masoudsaedifar@yahoo.com

- 1-Islamic Azad University of Lahijan Branch, Department of Fisheries and Natural Source
- 2-Assisstant Fisherie Group, Islamic Azad University of Lahijan Branch, Center of Science fisheries and marine technology Dr. Keyvan(chamkhleh port)
- 3- Young Research Club, Islamic Azad University of Lahijan Branch.
- 4-Department of Physiology, Institute for International Sturgeon sturgeon doctor Dadman.Rasht.

Received: October 2011

Accepted: December 2011

Abstract

The aim of this study was to evaluate histopathological effects of diazinon on liver and gill tissues in rainbow trout fry and was performed in the Fisheries and Marine Science Center doctor keyvan (Islamic Azad of University, Chamkhaleh port). The presence of diazinon, an organophosphorous pesticide, in rivers near the paddy fields has been reported by some authors. During 20 days 120 pieces of rainbow trout fries were exposed to three different concentration of Diazinon including 25, 50 and 75 percent of LC50 (LC50=1.65 mg/lit) in 3 experimental groups and one blank group (by three times replicates) by O.E.C.D method. The histopathological effects of diazinon on liver and gill tissues were examined by light microscopy. bile stagnation, cell necrosis, fatty degeneration, atrophy of cells were observed in the liver tissues of fish exposed to diazinon. Also the changes in the gill tissue were, congestion, Gills hyperplasia, adhesions of Lamellae secondary, Clubbing lamella in fish treated pesticide Diazinon. Histopathology of these changes significantly increased with increasing concentrations of toxin.

Keywords: Diazinon, Histopathological, Poison, *Oncorhynchus mykiss*.

*Corresponding author